

TERAPIA NEURAL EN TRAUMATOLOGIA[©]

Dr. Francisco Colell Mitjans (GBMOIM)

doctormanos00@gmail.com



INTRODUCCIÓN

¿Cuántas veces nos encontramos en la práctica diaria con situaciones clínicas de las que preferiríamos se ocupara uno de nuestros colegas y compañeros?

¿Cómo abordar y con qué garantías, unos síndromes de los que tenemos poca o mala información, conocemos por experiencia que desde tiempos inmemoriales han sido caballo de batalla de nuestros antecesores y, a pesar de los avances tecnológicos en todos los aspectos, nos siguen proporcionando las mismas decepciones?

¿Qué hacer ante un imprevisto retardo de consolidación de una fractura, la aparición de un Sudeck o cualquiera de los más de 70 conceptos englobados en el actual concepto de “Síndrome Doloroso Regional Complejo”? ¿Y ante patologías “banales” como las tendinitis, las entesitis, y demás “itis” e incluso “osis”, que desesperadamente no responden a los tratamientos que normalmente deberían darnos el resultado apetecido?

¿Cómo tratar una degeneración de una columna vertebral cuando la cirugía no es de elección por las complicaciones o las dificultades técnicas que conlleva, sin asegurar resultados, cuanto menos en la sintomatología dolorosa, a pesar de que los esfuerzos de la más moderna Rehabilitación y técnicas Fisioterápicas no consiguen aliviar los síntomas, incluso añadiendo a ello los más potentes avances de la farmacología?

Nuestra familiarización con las propuestas de la Medicina Manual y de la Medicina Naturista nos ha permitido desarrollar unos protocolos terapéuticos que si están bien enfocados pueden proporcionarnos más de una satisfacción.

Conociendo las bases en las que se apoya la Terapia Neural, su uso racional y con criterio estructural, permite aplicar pautas terapéuticas en el campo de la traumatología, del dolor, y de aparato locomotor, poco agresivas, prácticamente inocuas, relativamente poco costosas, y de resultados generalmente sorprendentes.

HIPOTESIS SOBRE LAS QUE FUNDAMOS LA APLICACIÓN TÉCNICA

Fue la lectura del trabajo de René Leriche “*Dolores Causados por Cicatrices Cutáneas*” de su libro “**La Cirugía del Dolor**” (1940) (www.gbmoim.com – Artículos - René Leriche- Dolores causados por cicatrices cutáneas), junto a las propuestas que conocíamos de la Mesoterapia (Pistor), la Terapia Neural (Huneke), el concepto de “*Cicatriz Tóxica*” de la Medicina Tradicional China y los conocimientos de Reflexoterapia, lo que nos impulsó a crear un protocolo de tratamiento para determinadas situaciones clínicas, que inicialmente nos parecían propensas a beneficiarse de este tipo de enfoque terapéutico.

Consideramos muy recomendable la lectura en profundidad, para aquél que desee entender las bases sobre las que se fundamenta este tipo de práctica que, si bien no está encuadrada en el actual concepto de medicina basada en la evidencia, podemos considerar que sí lo está en el campo de la experiencia. En este sentido, el lector interesado hallará en la Web del GBMOIM las referencias bibliográficas de los neuralterapeutas Peter y Mathias Dosch, y en www.terapianeural.com todo aquello que la moderna Terapia Neural propone. A este respecto y, como artículo integrador exploratorio basado en los trabajos de Robert Maigne (www.gbmoim.com- Apartado Prof. Maigne), el Dr. Pedro Romero (Lima-Perú) nos ofrece la sistematización en la exploración de las manifestaciones vegetativas derivadas de lo que él viene en llamar “*Sensibilización Medular Segmentaria*” (www.gbmoim.com- Colaboraciones. Sensibilización Medular Segmentaria).

En cuanto a la Mesoterapia y la Medicina Tradicional China, la bibliografía a consultar es suficientemente amplia para no ofrecer referencias concretas.

En su concienzudo trabajo, Leriche, llega a afirmar que cualquier herida en el cuerpo humano cicatriza a través del tejido conectivo a expensas de su célula principal, el fibroblasto. Que el proceso está regulado por el complejo neuro-vásculo-vegetativo, y que cualquier traumatismo corporal también lo es de dicho complejo. Describe también lo que él llama “*Síndrome de la Piel Demasiado Corta*”, al localizar unas zonas del cuerpo que provocan alteraciones cicatriciales y manifestaciones “a distancia” con mucha asiduidad. Concluye que todas las cicatrices deberían ser tratadas para evitar o solucionar problemas dolorosos secundarios, originados en ellas. Por último asegura que también existe la “*Cicatriz sin Cicatriz*”, es decir que cualquier traumatismo que lesione tejidos internos sin necesidad de lesionar la piel, como los esguinces, las fracturas o las lesiones vasculares o nerviosas, deben considerarse como cicatrices internas, que seguirán un proceso evolutivo igual al que acontece en la piel y, como tal, debería tratarse.

La Mesoterapia inicial (Pistor solo usaba procaína) y la actual Terapia Neural que utiliza la procaína (o Lidocaína según escuelas o tendencias) nos provee de este fármaco que, por sus propiedades electroquímicas, permite crear impulsos reactivos locales suficientes para modificar las condiciones eléctricas en la zona o las zonas en lesión **“interferentes”**, según la terminología que usa la Terapia Neural.

En conclusión, se intenta a través del efecto eléctrico que proporciona el impulso procaínico actuar sobre el sistema neurovegetativo local o global para dotar al organismo de mayor eficacia para su auto-reparación-regeneración.

Resumen básico para explicar el efecto de la técnica

Aceptando las propuestas de la actual Terapia Neural, para lo que hay que profundizar en las modernas teorías de la biofísica y biomatemática actuales (conceptos holísticos cuánticos, modelos fractales, la teoría del caos, los hologramas, las teorías de la no-linealidad y de sistemas termodinámicos abiertos, etc.) y considerando como elemento básico de la organización celular al “espacio” Pischinger (la sustancia fundamental o matriz extracelular y sus componentes) junto a la estructura y regulación del vegetativo (injustamente olvidado), el objetivo estriba en dotar al organismo de las mejores condiciones para su normal función y equilibrio homeostático.

Partamos, pues, de la base teórica de que este “espacio Pischinger” está funcionando en un nivel eléctrico entre los 90 y los 40 milivoltios. La zona lesionada “enferma” o interferente se encontraría por debajo de estos 40 mv y las zonas de tejido muerto a 0 mv. La aplicación de un impulso de procaína (no dosis dependiente) provocaría una reacción local (un “chispazo”) de 290 milivoltios, con tres tipos de “respuesta”:

- a) Regularizar los potenciales de la bomba de sodio celular
- b) Permitir recuperar el nivel bioeléctrico entre 40 y 90 mv, aprovechando el descenso de la carga de la zona, al normalizarse los niveles eléctricos de la misma, pasados los efectos de la reacción local tras la punción.
- c) Despertar o “despabilar” al vegetativo implicado en la lesión, para que el SNC recupere de nuevo el control total.

Todo ello traerá como resultado que el organismo active sus naturales mecanismos de defensa-reparación (proceso de reorganización corporal) para su correcta curación.

TIPOS DE TECNICAS APLICABLES

Aplicación básica

Simplemente se trata de depositar una pequeña cantidad de procaína clorhidrato al 1% provocando un habón intradérmico o submucoso en la zona o punto escogido. El efecto no dependerá de la cantidad ni la dosis. En su defecto podemos utilizar cualquier otro anestésico local que supere los 90 milivoltios y provoque en la zona el “chispazo” suficiente para que el organismo reaccione convenientemente.

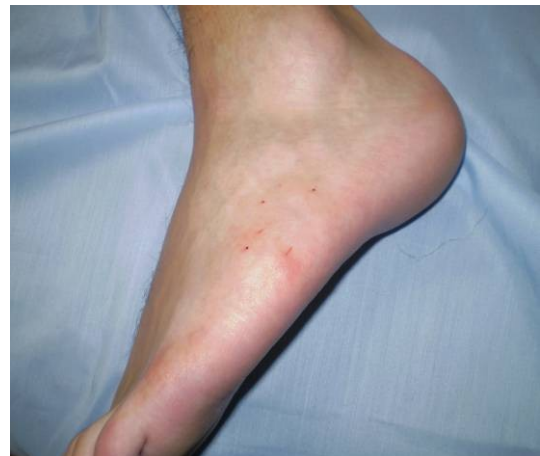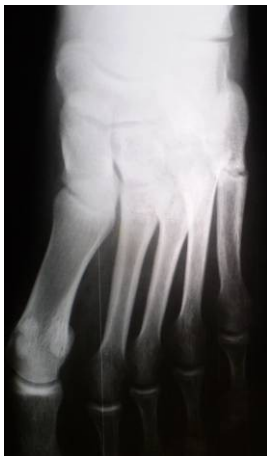Local

Uno o varios habones intradérmicos en la zona exacta lesional. Siguiendo en todo caso el trayecto anatómico de la/las estructuras y el alcance que suponemos lesionado, sea un músculo, un tendón, un ligamento, o una fractura.

La usamos habitualmente en patologías etiquetadas como: Roturas fibrilares musculares, Esguinces, Tendinitis de De Quervain, Tendinitis/osis Aquíleas, Fascitis Plantar/Talalgias, Epicondilitis. Y en artritis postraumáticas en los dedos de las manos y los pies para acelerar el proceso de recuperación del movimiento articular.

Local-Regional

Aplicamos los habones en la zona lesionada (en este caso sobre la fractura) y algunos más distribuidos en los tejidos periféricos o adyacentes, que presumimos están también comprometidos en el proceso.

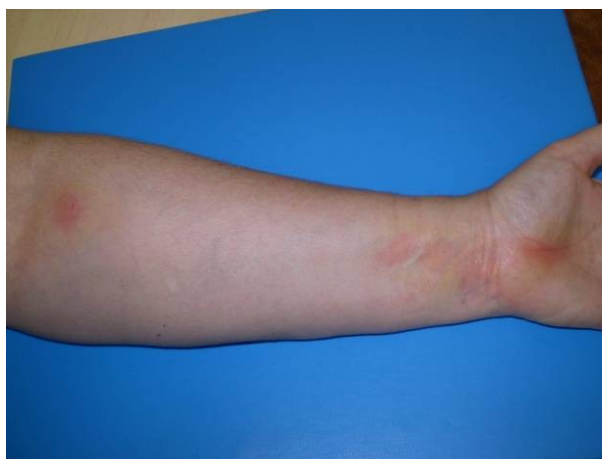

En este caso en concreto se trata de un jugador de fútbol de 3ª regional con escasos medios para ser atendido inicialmente, que acude a consulta tras un mes y medio de evolución por persistencia de dolor e impotencia para seguir jugando, que progresivamente ha ido aumentando incluso a la marcha. Ante la negativa de someterse al tratamiento clásico (por decisión y circunstancias personales) de inmovilización con yeso o intervención quirúrgica, se propone esta terapia como alternativa terapéutica. Al descender de la camilla de exploración, el apoyo, el paso, y la marcha eran asintomáticos. Se cita a los 15 días para revalorar la situación recomendando evitar las sobrecargas hasta la desaparición total de las molestias.

En la revisión a las dos semanas, manifiesta que desde el tercer día de la 1ª sesión le habían desaparecido los dolores y las molestias, y que a los 10 días había vuelto a jugar sin problemas, considerando que “estaba curado”. El examen clínico no pudo demostrar ningún punto doloroso, ni en el lugar de la fractura ni en sus alrededores, siendo la movilidad simétrica con la del otro pie, e indoloras todas las manipulaciones específicas articulares del tarso y del metatarso. La Rx de comprobación al mes y medio mostraba la perfecta osificación de la zona lesionada.

Local-Regional-Vásculo-Nerviosa

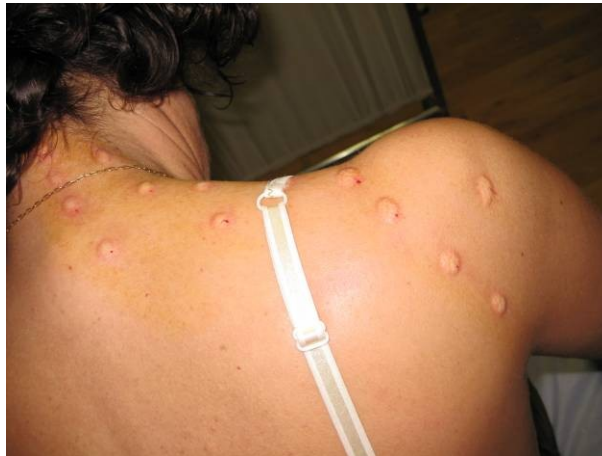Ante “lesiones” o patologías en las que razonablemente pensamos está comprometida la estructura vásculo-nerviosa central como en este caso de un Síndrome del Canal Carpiano, además de los habones que practicamos en la zona “comprometida” (aquí muñeca-mano), reseguimos el trayecto vásculo-nervioso hasta su lugar de emergencia metamérica.



En este caso concreto, un habón en la flexura del codo en el antebrazo, otro a mitad de la cara interna del brazo, otro en el hueco axilar, y el último sobre la zona del plexo braquial. La idea es la de “estimular” el vegetativo en todo el trayecto supuestamente comprometido.

Segmentaria-Metamérica

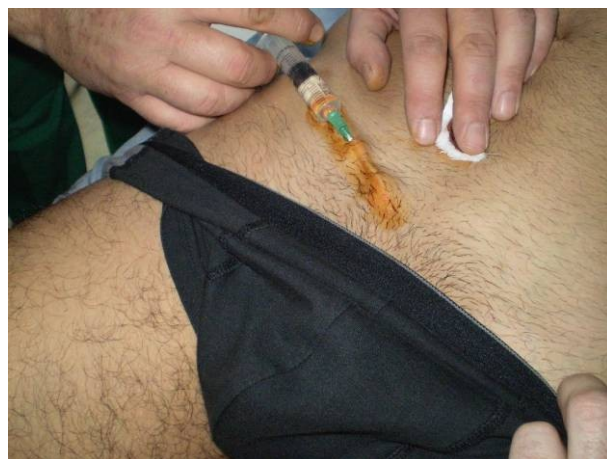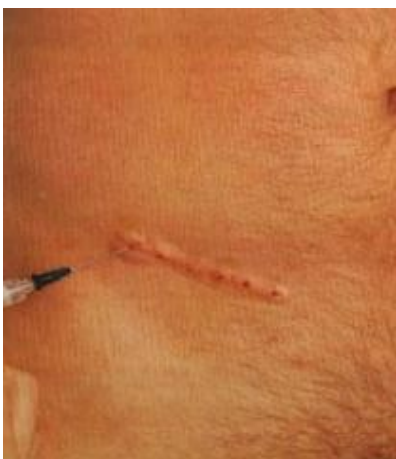Ante patologías más complejas, como en un “hombro congelado”, tras haber descartado etiologías mayores (sistémicas, neoplásicas, etc.), en Medicina Manual nos ocupamos de los disturbios “menores”; como ayuda a las terapias convencionales, y a los tratamientos manuales propios de la disciplina, intercalamos sesiones en las que “rodeamos la zona afecta”, tratamos el trayecto neuro-vascular que le corresponde, y las salidas de los ramos posteriores en los segmentos implicados en el territorio que manifiesta la sintomatología.



A veces incluimos habones puntuales en los puntos de acupuntura o en puntos reflexógenos de los que tenemos conocimiento y práctica en su uso relacionales con la dolencia si tenemos muy claro que se corresponden con ésta. Más de una vez coincidirán con el trayecto neuro-vascular que nos dirige a la zona.

Cicatrices

Ya de antiguo la Medicina Tradicional China proponía la exploración y el tratamiento de las cicatrices con diversas técnicas. Los médicos chinos ya describieron la curación de cefaleas fronto-parietales en el lado derecho tras tratar cicatrices localizadas en la “zona apendicular”.



Fieles al axioma de Leriche, tratamos todas las cicatrices que consideramos “tóxicas”, la exploración manual y con aparataje electrónico nos permite definir las perfectamente. Un queloide, una cicatriz “ancha” o adherida a planos profundos es inicialmente una cicatriz a tratar. Mucho más si su manipulación es exquisitamente dolorosa para el paciente. Evidentemente hay que considerar primero aquellas que se encuentran en el territorio o la metámera de la zona patológica en cuestión. Si olvidar las del resto del cuerpo, estén donde estén, cuando la terapia no resulta del todo efectiva.

Existen dos técnicas básicas; la propuesta por la neural terapia consiste en aplicar varios habones espaciados en toda su longitud.

Habitados a las técnicas quirúrgicas, preferimos situar una aguja larga intradérmica en toda la longitud de la cicatriz para, al retirar la aguja, ir inyectando la procaína. Los puntos interferentes o aquellos que han resultado más dolorosos a la palpación “retienen” con considerable fuerza la aguja, como si quisieran impedir que la retiráramos, atrapándola; al inyectar un poco más de líquido y con más presión, se tiene la sensación de que la cicatriz “se abre” o “ explota” por dentro, e inmediatamente desaparece la fuerza que nos impedía retirar suavemente la jeringa. No se acostumbran a practicar más de dos sesiones.

Heridas Quirúrgicas

Cuando, tras haber practicado personalmente una artroscopia “limpia” para efectuar una meniscectomía parcial reguladora, seguros de que el daño tisular ha sido mínimo; sorprende que, en algunos casos, el proceso de recuperación en movilidad y función esté extrañamente entorpecido o retrasado.

El simple tratamiento de las dos pequeñas cicatrices de los dos portales artroscópicos proporciona la mayoría de las veces una “alegría” considerable en el posterior desarrollo de los acontecimientos.

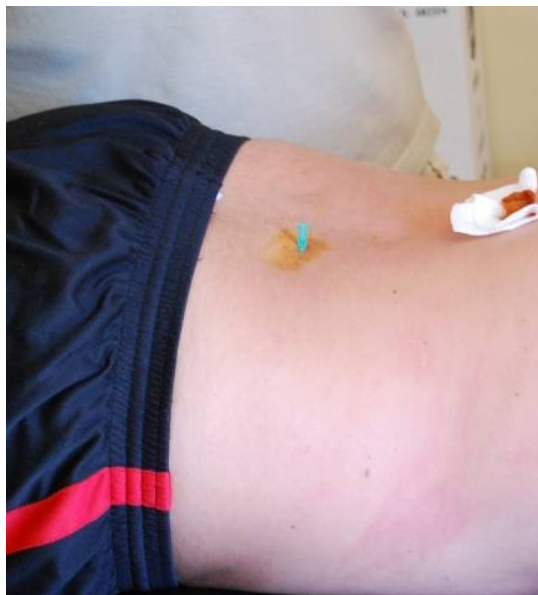Algo que acostumbra a suceder tras cualquier proceso quirúrgico en nuestra especialidad y que se desarrolla de manera similar. Cuando sucede, el tratamiento de la cicatriz parece que “despierte” en neuro-vegetativo de la zona, facilitando enormemente la buena evolución posterior.

De hecho, sistemáticamente infiltramos el intradérmico de nuestras heridas quirúrgicas de manera preventiva, antes o tras haber suturado la piel. De momento, y sin estadísticas representativas presentables, la impresión global es de un mejor postoperatorio inmediato y a corto plazo, con sensible disminución de complicaciones de las que considerábamos de imposible o difícil catalogación etiológica.

En la práctica clínica diaria, es interesante abordar las cicatrices que cruzan o siguen los meridianos de acupuntura, en especial las de la zona abdominal. Prestamos atención especial a las ginecológicas (Fanestil) cuando son reactivas o dolorosas en pacientes que sufren de dolores generalizados, mialgias, etc. sin un claro diagnóstico etiológico. Sistemáticamente proponemos la terapia Leriche de estas cicatrices a las mujeres etiquetadas de Fibromialgia. Tampoco disponemos aún de datos significativos para tener conclusiones fehacientes. Pero la experiencia nos demuestra día a día que aquellas pacientes no conformes con el diagnóstico de Fibromialgia, y en las que el componente depresivo no está nada claro, cuando se someten a este tratamiento, mejoran considerablemente; y remiten a sus amigas o conocidas que se encuentran en la misma situación.

Articulares posteriores

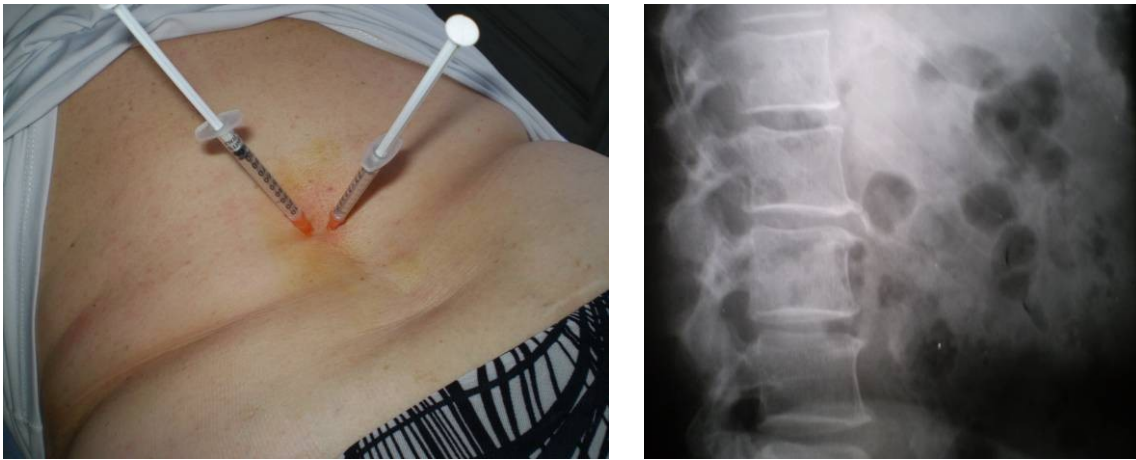
La simple punción-infiltración con 2-3 cc de procaína en la articular posterior de un dolor segmentario puede aliviar o solucionar el cuadro clínico cuando las medidas adoptadas con tratamiento de partes blandas y manipulación, no han dado resultado o están contraindicadas. La técnica de localización es sencilla para quién está familiarizado y entrenado.



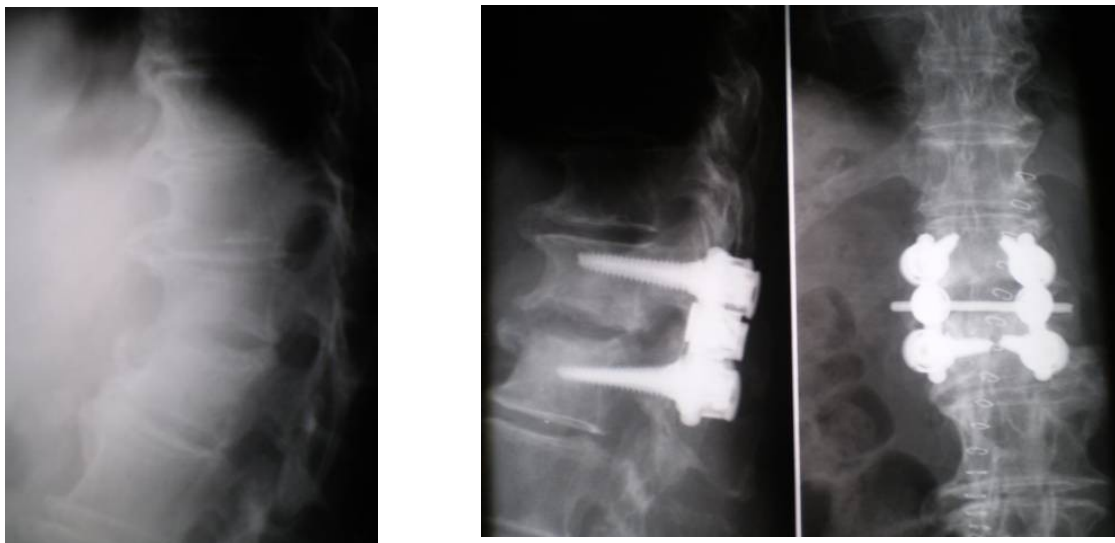
Técnica Fischer (SMS)

Es la alternativa lógica de fácil ejecución para aquel que no posee la destreza para localizar las articulares posteriores o las láminas del segmento vertebral en cuestión. Y la “lesión” no permite o desaconseja las manipulaciones de cualquier tipo.

Simplymente debe posicionar la aguja lateralmente a la espinosa y deslizarla lateralmente sobre ella, normalmente es suficiente depositar entre 1 o 2 cc para que difundan en la zona. Si el dolor no cede suficientemente, o se profundiza más con aguja larga, o se inyectan hasta 7-8 cc.



Ejemplo de aplicación de la técnica en una paciente con un dolor intenso seguramente provocado por la “fractura” de un osteofito anterior (descartadas otras etiologías). La aplicación bilateral para-espinosa de la vértebra “propietaria” del osteofito, extremadamente dolorosa a la presión axial, solucionó de manera inmediata y duradera la sintomatología dolorosa.



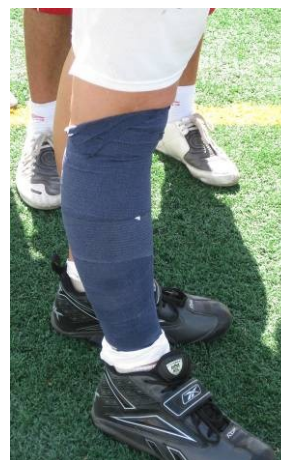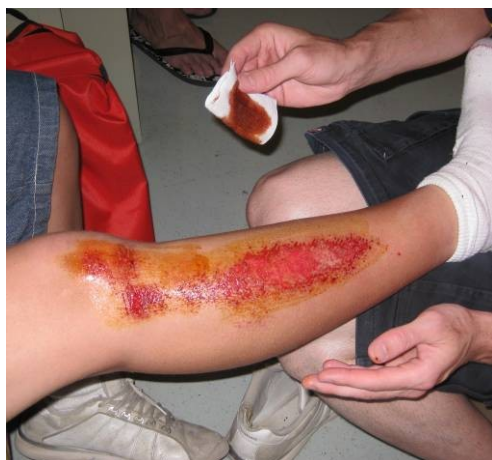Radiología de una paciente de edad bastante avanzada con una fractura aplastamiento que le provocaba intensos dolores. Mereció consideración terapéutica quirúrgica ejecutada muy correctamente, aunque de evolución relatada como tormentosa por la paciente. A pesar de ello la sintomatología álgida aumentó considerablemente, postrándola en una silla de ruedas.

Tras el tratamiento (varias sesiones) de las cicatrices quirúrgicas externas e internas, y aplicación de técnica sobre las espinosas más dolorosas a la presión, ha podido abandonar la silla de ruedas, y deambular aceptablemente con la ayuda de un bastón de mano, casi sin dolor. En la actualidad acude “a pincharse” cuando le parece que el dolor quiere volver a manifestarse.

Quemaduras y Abrasiones

Alternativa a tratamientos más o menos clásicos, sobretodo en deportistas en activo que deben seguir compitiendo despreocupándose de las molestias (de sobras conocidas) durante y después de la competición.

Tras la perfecta limpieza y desinfección, aplicar unas cuantas gasas empapadas en procaína a modo de compresa sobre la abrasión o la quemadura, protegiendo convenientemente la zona según el tipo de actividad que se practica, es una técnica económica, eficaz, y sobretodo muy práctica por los beneficios estéticos posteriores que proporciona.



Ante una ampolla en la planta de los pies proceder vaciando con una aguja muy fina la serosidad interna, y sin retirar la aguja, rellenar de nuevo con procaína efectuando después una protección compresión, es una alternativa terapéutica que ofrece también rápidos y muy buenos resultados.

Neuro-odonto-focal

Campo en el que la Terapia Neural se ha desarrollado con más profundidad, es habitual que los estomatólogos estén acostumbrados a comprobar que alguno de sus pacientes mejora de dolencias osteoarticulares o de otro tipo, tras la remoción de alguna pieza dental o de amalgamas con componentes metálicos. En Medicina Deportiva, se observa a veces como mejora el rendimiento y estado general tras un examen y tratamiento detallado y cuidadoso de las piezas dentales.

A ello lo denominamos “Territorio Trigémino”, y en ocasiones nos dirigimos a él en busca cordales incluidos, de cicatrices (amígdalas), extracciones dentales, o amalgamas. Quién desee profundizar en este tema, puede dirigirse a la Web de Terapia Neural, desde la que incluso podrá obtener la descarga gratuita del libro del Dr. Adler, de recomendable lectura.

Síndrome Distrófico Regional en Miembros (SDRC)

Sobre la idea básica de que la terapia neural actúa sobre el vegetativo (simpático-parasimpático-hormonal) y las propuestas de René Leriche, parecía lógico pensar que los síndromes distróficos que se nos presentan habitualmente no eran más que una alteración del control recíproco entre el sistema nervioso central y el sistema nervioso vegetativo. Bajo esta hipótesis, daba la sensación de que por un mecanismo traumático o de origen desconocido para nosotros, el vegetativo de la zona problema había conseguido una autonomía para funcionar más o menos plenamente “a su aire”.

Como si el retardo de consolidación de una fractura, el Südeck desarrollado tras una fractura en la muñeca, el tobillo, o la rodilla se debieran a que el cerebro (Regulador Central) no se hubiera enterado de la lesión, o la hubiera olvidado; permitiendo que el vegetativo campara a sus anchas por la región.

Clínicamente, existe a nivel Dermo-epidérmico una frontera bastante bien delimitada en este tipo de manifestaciones, como si realmente la zona problema estuviera excluida del esquema general de control central del organismo. Ello llevó a considerar que si el problema era del vegetativo, se podía intentar tratar al vegetativo. Se diseñó un protocolo a efectuar en todos esos casos en el miembro superior y en el miembro inferior (muñeca-mano y tobillo-pie).

Rodeamos el miembro con una serie de habones (circunferencialmente, como si colocáramos una pulsera de habones) unos 2 cm por encima del lugar (zona “sana”) en donde cambian las características típicas (palidez o enrojecimiento, edema indurado, sudoración, etc.). Seguimos colocando habones hacia proximal en el territorio vasculo-nervioso del miembro, y en la zona metamérica segmentaria del lado patológico. En el caso de la mano finalizamos la pauta entre las espinosas de C4 a T1, en el caso del tobillo en las de L4 a S1.

Revisamos al paciente a los tres días, lo habitual es que la zona tensa edematosa haya retrocedido en sentido distal varios centímetros, el dolor se haya reducido considerablemente, y la función y el movimiento hayan mejorado de manera casi extraordinaria.

En esta segunda sesión seguimos el mismo protocolo que en la primera, y procuramos intensificar los ejercicios de movilización y fisioterapia.

Habitualmente, en la tercera sesión, a la semana de la primera, podremos tratar las cicatrices, si existían, o procurar tratamiento local en zonas muy definidas. En la cuarta sesión, lo habitual es que clínicamente la mejoría sea

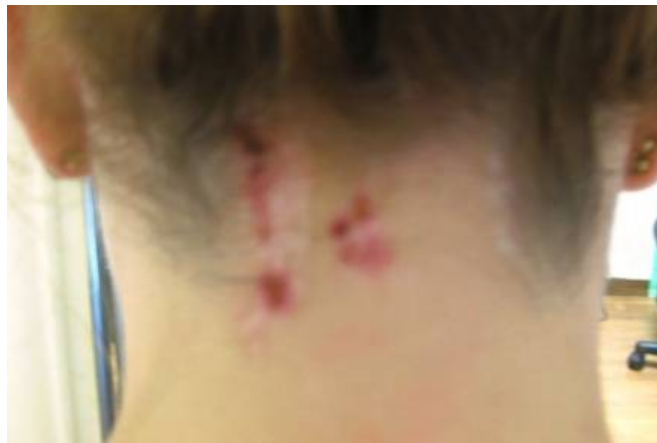espectacular. La comprobación radiológica entre los 15 y 30 días de la primera sesión más de una vez nos ha dejado estupefactos.

Lamentablemente en este tema tampoco podemos ofrecer estadística suficiente como para presentar datos concluyentes. Manifestar que los colegas a los que hemos explicado este proceder recibido inicialmente con las lógicas reservas y que posteriormente lo han puesto en práctica, también con los cuidados precisos, nos transmiten que las impresiones iniciales son agradablemente positivas y que resultaría útil poder diseñar un proyecto estudio que permitiera llegar a conclusiones válidas.

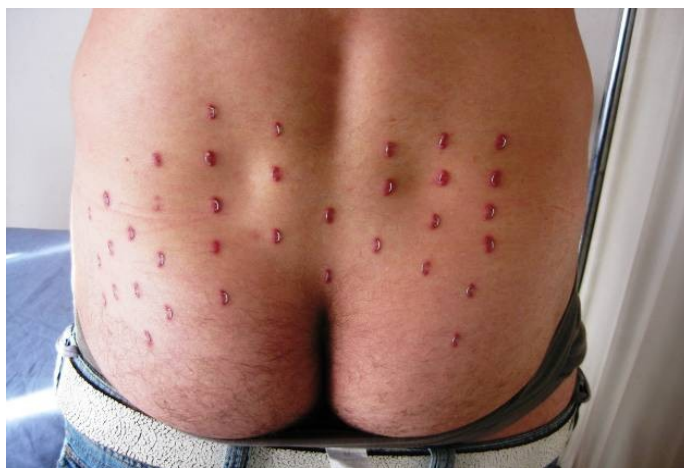DISCUSIÓN

Parece que actuar sobre el Vegetativo-Conjuntivo, omnipresentes en el organismo no es una idea descabellada. Las hipótesis en las que se basa esta actitud van refrendándose cada vez más en el terreno de la biofísica y la matemática aplicada al mecanismo funcional de los seres vivos.

Al menos, la experiencia que vamos acumulando en técnicas y resultados, hacen preferir estos planteamientos que están más cerca del quehacer médico que otro tipo de actos (que en la actualidad proliferan en demasía), justificados de maneras cuanto menos esotéricas, de las que presentamos dos ejemplos, que evidentemente han terminado en nuestra consulta tras el fracaso de las “técnicas” (pensamos que indiscriminadas) a las que se vieron sometidos.



Caso clínico 1: Paciente obsequiada con múltiples sesiones de quemaduras varias en el cuello para tratar unas cefaleas y cervicobraquialgias que le incomodan bastante. Confiesa que tras cada sesión la sintomatología se alivia un poco durante 4 o 5 días. (Tratamiento “Coreano Legal”)



Caso clínico 2: Paciente afecto de: una “asiática lumbar”, tratado por un profesor experto “en lo de la reflexología de las grapas” (palabras textuales).

La lumbalgia originada en T6 no había desaparecido. Pero se decidió no actuar hasta que las grapas se desprendieran, no fuera que interfiriéramos el tratamiento reflexógeno.

CONCLUSIONES

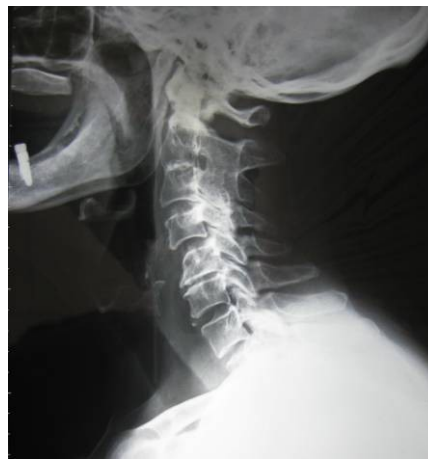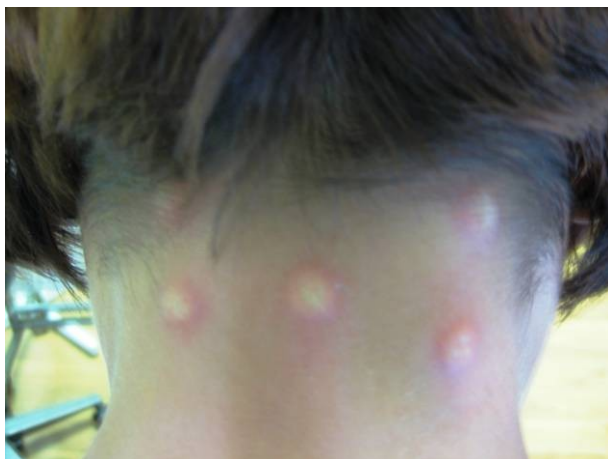Las propuestas Leriche y Terapia Neural nos parecen válidas según nuestra experiencia como un arma más de tratamiento cuando el enfoque está basado en las premisas de la Medicina Ortopédica Manual Osteopática. Y muy útil en casos en los que la Traumatología se ve desbordada en las posibles alternativas terapéuticas y/o resultados poco o nada satisfactorios.

Poco a poco vamos usando la técnica en los casos que no son tributarios de terapias manuales o quirúrgicas. O en aquellos que la clínica o la experiencia nos permite indicarlos como primera opción añadida.

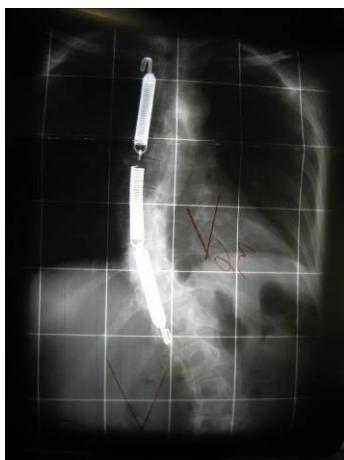
Normalmente se precisan muy pocas sesiones, no más de cuatro. La técnica es poco agresiva, económica y en nuestra experiencia, eficaz si está indicada.

No hay que olvidar que estamos tratando el vegetativo, por lo que hay que avisar al paciente de las posibles reacciones colaterales. La “memoria” de los traumatismos anteriores puede aflorar en forma de sueños raros, vivencias desagradables anteriores, visualizaciones de intervenciones o agresiones antiguas, etc. Junto con manifestaciones inmediatas como la desaparición del dolor “al segundo”, sensación de sueño, de hambre, o crisis vagal más o menos intensa.

EJEMPLOS DE APLICACIÓN DE TERAPIA NEURAL



Cervicobraquialgia “intocable” al descubrir por radiología las alteraciones anatómicas en columna cervical. En paciente tratada por un quiropráctico con resultado de aumento de las molestias. Habones situados en las zonas anatómicas correspondientes al máximo dolor manifestado a palpación.

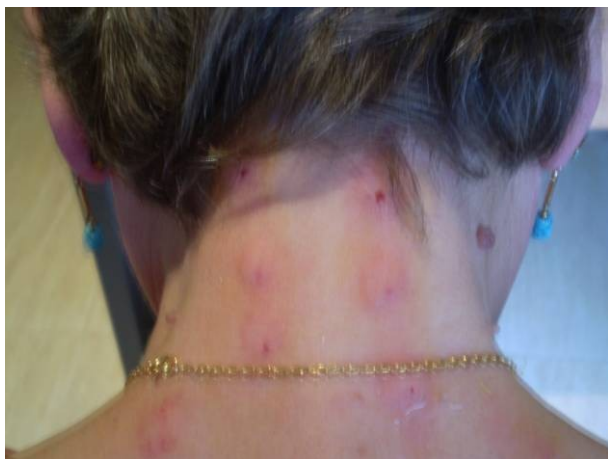

Paciente “angustiada” y con dolor generalizado en CV tras descubrirse la rotura (es lo habitual) del gancho de Cruccia. Baja laboral.

La clínica era del típico Síndrome de la Charnela Dorso lumbar ^(Maigne).

“Inmanipulable” y con malas experiencias “osteopáticas”.

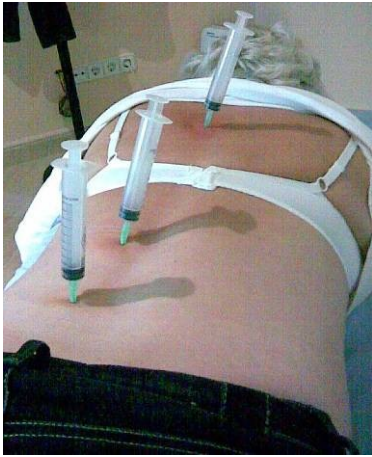Tratamiento de la antigua cicatriz quirúrgica y Técnica de Fischer bilateral en espinosa de T12. Tres sesiones (1 por semana). Alta laboral tras la segunda sesión.



Paciente con artrosis cervical evolucionada y malas experiencias con los tratamientos habituales, los masajes y las movilizaciones-manipulaciones.

Distribución paravertebral y segmentaria cervical.

Acude a consulta 2 veces al año, o cuando le reaparecen los “dolores”

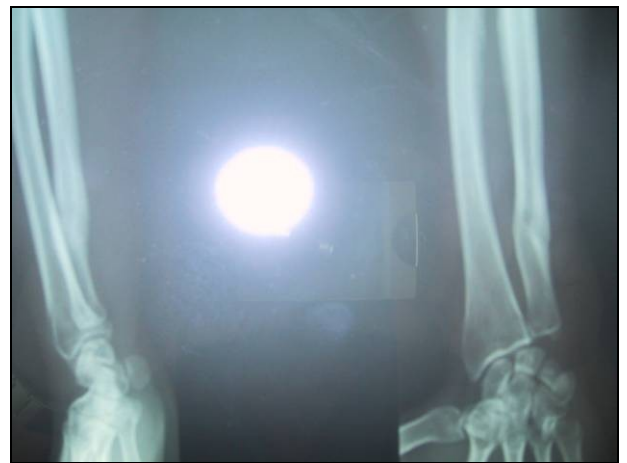
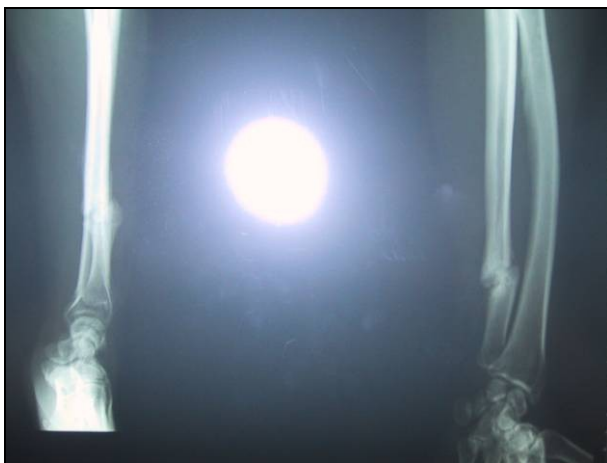


Paciente “alérgica” a las movilizaciones y manipulaciones con afectación de las tres Charnelas en el mismo lado.

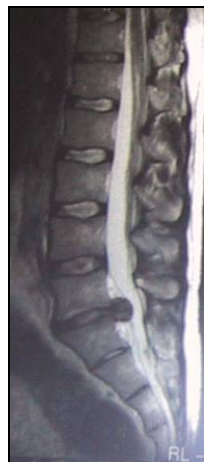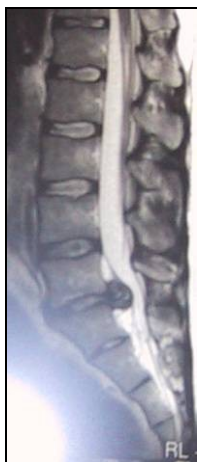Acepta el tratamiento simultáneo de las articulares posteriores. Presión socio-laboral-económica.

Una sola sesión.

Revisión a los seis meses, asintomática a pesar de realizar esfuerzos levantando cargas en su trabajo habitual.



Fractura de cúbito izquierdo evolucionada tras 7 meses de tratamiento ortopédico. A la derecha, Rx a los seis meses de tratamiento con terapia neural tras (4 sesiones espaciadas 15 días entre ellas). A partir de la segunda semana el paciente no sentía dolor, aunque el resalte de la pseudoartrosis era palpable. A los 15 días, por su cuenta, inició ejercicios con pesas y mancuernas en su gimnasio. A los tres años de evolución, asintomático.

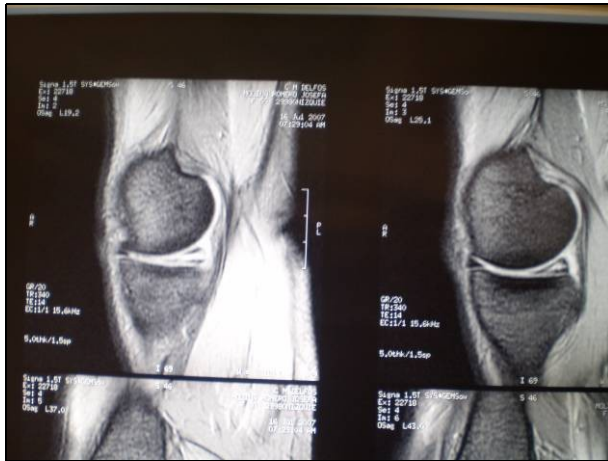


Paciente previsto para cirugía por hernia discal extruida. Clínicamente pseudociatalgia dependiente de “desarreglo intervertebral menor” de las tres charnelas (T6, T12, L5)

Tratamiento con manipulación electiva y técnica Fischer en las espinosas del lado de la pseudociática.

Al bajar de la camilla, asintomático.

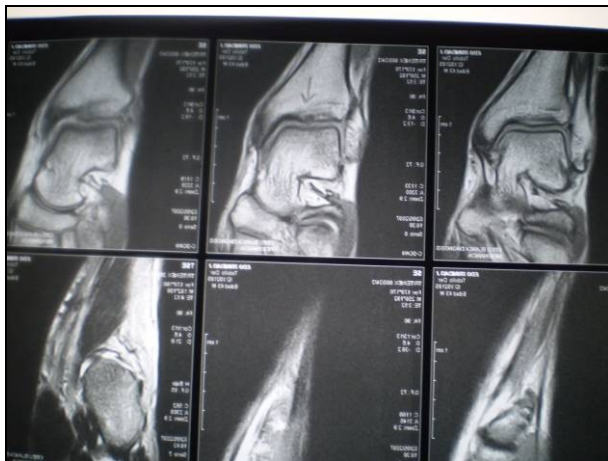
Control a los dos años por esguince de tobillo, ligera molestia en T6, que se manipula electivamente.



Paciente con gonalgia y rotura intrameniscal, pendiente de cirugía.

Por cuestiones personales debe retrasar la artroscopia y solicita terapia alternativa para aliviar su dolor una temporada.

Aplicación de pauta loco-regional-segmentaria. Alivio duradero de la sintomatología durante casi medio año.



Paciente con dolor en pie y tobillo, deportista, de 2 años de evolución. Clínica de astrágalo impactado y osteocondritis tibial apreciable solo en una de las proyecciones a RMN. Que anteriormente había pasado desapercibida.

Se practica desimpactación del astrágalo y terapia neural local. A los 15 días reanuda la actividad deportiva. Asintomático al año.

REFLEXIONES

Es evidente que este tipo de técnicas no son la panacea, quizás algún día en el futuro alguien podrá explicar con fundamento científico claro e irrefutable, el porqué se obtiene este tipo de resultados. No siempre es así. Posiblemente por error de enfoque diagnóstico, o fallo en la aplicación.

A pesar de estos buenos resultados en la experiencia personal, no somos entusiastas de la técnica (nada hay más peligroso que un médico entusiasta de una técnica (Nurus)).

Pensamos que es bueno conocer las posibilidades que ofrece, sobretudo en el terreno del alivio del dolor, que es el motivo principal por el que el ciudadano solicita generalmente nuestra consulta de especialista.

Recogidos más datos (en cantidad y calidad) y esperando la posibilidad de poder efectuar un estudio en toda regla; inicialmente nos parece que puede resultar muy interesante principalmente su aplicación en el campo de las distrofias, pseudodistrofias, retardos de consolidación, en definitiva en el campo del Síndrome del Dolor Regional Complejo.